curium™
LIFE FORWARD

Nuklearmedizin

KLEINER RATGEBER

Lagerungstechnik und Bildbeispiele

Nagyiván, Wingerberg

Impressum

Pál Nagyiván
MTRA-Schule, Universitätsklinikum Münster
Robert-Koch-Straße 31
48149 Münster

Ines Wingerberg
Klinik für Nuklearmedizin, Universitätsklinikum
Münster
Albert-Schweitzer-Campus 1
Gebäude A1
48149 Münster

Fotos: Pál Nagyiván
Text: P. Nagyiván, I. Wingerberg

Danksagung
Wir möchten uns ganz herzlich bei allen bedanken, die diesen
Ratgeber ermöglicht haben.
Unser Dank gilt Herrn Dr. Wolfgang Roll, Assistenzarzt, Klinik für
Nuklearmedizin, Frau Silvia Pfeiffer, Herrn Prof. Dr. med. Michael Schäfers,
Direktor der Klinik für Nuklearmedizin, Universitätsklinikum Münster,
und den abgebildeten MTRA – Schülerinnen und Schülern sowie der Firma Curium.

Links

www.nuklearmedizin@ukmuenster.de
Klinik und für Nuklearmedizin, Universitätsklinikum Münster.

mtra-schule@ukmuenster.de
Schule für Medizinisch -Technische Radiologie Assistentinnen und Assistenten.
+49 251 / 83-56167

www.bfs.de
Bundesamt für Strahlenschutz (BfS).

www.nuklearmedizin.de
Deutsche Gesellschaft für Nuklearmedizin (DGN).

www.eanm.org
European Association of Nuclear Medicine (EANM).

www.snm.org
Society of Nuclear Medicine(SNM).

Inhalt

Einleitung	7
Kamerasysteme	8
Besonderheiten der Kamerasysteme	10
Lagerungshilfen	12
Bildartefakte	14
Abstand Kollimator / Patient	16
Skelettszintigraphie / Ganzkörper	18
Skelett: Schädel seitlich	20
Skelett: Vertexaufnahme	22
Skelett: Knie seitlich	24
Skelett: Angehobene Arme „Flügelaufnahme“	26
Skelett: Sitzaufnahme	28
Skelett: Füße plantar	30
Skelett: Hände und Unterarme	32
Schilddrüsenszintigraphie	34
Lungenszintigraphie	36
Seitengetrennte Nierenfunktionsszintigraphie	38
Magenszintigraphie	40
Ösophagusszintigraphie	42
Lymphszintigraphie (Extremitäten - Abfluss)	44
Lymphszintigraphie SLN (Sentinel Lymph Node)	46
SPECT-CT Skelett	48
SPECT-CT Myokardszintigraphie	50
SPECT Hirnperfusionsszintigraphie	52
PET-CT Ganzkörper	54
PET-CT Hirnszintigraphie	56
Pädiatrische Lagerungen	58
Sonden in der Nuklearmedizin	60
Beschriftungen und Lagebezeichnungen	62

Einleitung

In der Nuklearmedizin ermöglicht die Anwendung indikations- und gerätespezifischer Lagerungstechniken eine optimale Bildakquisition. Im Gegensatz zu Beschriftungen, Akquisitionsparametern und Aktivitäten, die in nationalen und internationalen Leitlinien (DGN, EANM) zu finden sind, ist die Lagerungstechnik nicht standardisiert.

Bestimmte Kriterien sollten in Klinik und Praxis jedoch unabhängig vom verwendeten Kamerasystem gelten. Das betrifft insbesondere häufige Untersuchungen wie beispielsweise die Skelettszintigraphie, bei der eine Vergleichbarkeit, auch aufgrund der häufigen Verwendung im Rahmen von Studien, notwendig ist.

Da die Gerätetechnik in der Nuklearmedizin einem stetigen Wandel unterliegt und neue Untersuchungsverfahren hinzugekomen sind, muss die Lagerungstechnik entsprechend angepasst werden. Der vermehrte Einsatz von SPECT/SPECT-CT Systemen ermöglicht beispielsweise eine genaue anatomische Korrelation von suspekten Nuklidanreicherungen. Die früher häufiger durchgeführten statischen Zusatzaufnahmen (Vertex, Sitzaufnahme, Flügelaufnahme) spielen somit eine weitaus geringere Rolle. Die Kenntnis dieser Zusatzaufnahmen ist jedoch weiterhin von Bedeutung und kann im Einzelfall eine zeitsparende, kostengünstige Abklärung ohne zusätzliches SPECT-CT erlauben.

Die aufgezeigten Beispiele in diesem Ratgeber sollen einen Überblick über die Lagerungstechniken bei verschiedenen Kamerasystemen geben. Diese sind als Empfehlungen zu verstehen und stützen sich unter anderem auf die Lehr - und Untersuchungspraxis der Staatlichen Berufsfachschule für MTRA des Universitätsklinikums Münster in Zusammenarbeit mit der Klinik für Nuklearmedizin des Uniklinikums Münster.

Auf den ersten Seiten des Ratgebers werden allgemeine Punkte, die für alle Untersuchungen in der Nuklearmedizin gelten, behandelt.

Kamerasysteme

Die in der Nuklearmedizin eingesetzten Kamerasysteme unterliegen einem stetigen technischen Wandel und lassen sich anhand der Technik, der Detektion und der verwendeten leicht radioaktiven Strahler (Positronen, Gamma) einteilen. Weit verbreitet in der Nuklearmedizin sind Großfeldkameras zur Darstellung y-Strahler-basierter Tracer. Diese sind häufig mit mehreren Detektoren ausgestattet und erlauben so eine räumliche Auflösung mittels SPECT. Zur genaueren anatomischen Lokalisierung und Schwächungskorrektur sind neuere Geräte häufig als Kombinationssysteme mit handelsüblichem CT ausgestattet (SPECT-CT). Kleinfeldkameras mit einem Detektor werden üblicherweise für die Schilddrüsenszintigraphie verwendet.

Spezielle Systeme wie die CZT - Halbleitertechnologie (Cadmiumzinktellurid) sind aktuell noch auf wenige Anwendungen beschränkt und werden meist für die Myokardszintigraphie eingesetzt. Diese speziellen Kameras ermöglichen durch ihre Detektionstechnik eine schnellere Akquisitionszeit und eine Reduktion der applizierten Aktivität.

Die Positronen-Emissions-Tomographie (PET) erlaubt die Bildgebung von Positronentracern, beispielsweise eines radioaktiv markierten Zuckers, welcher häufig für die Ausbreitungsdiagnostik von Tumoren, wie z.B. dem Hodgkin-Lymphom oder Bronchialkarzinom, genutzt wird. Die Fusionsbildgebung, als PET-CT oder in ausgewählten Zentren als PET-MRT, erlaubt die gemeinsame Darstellung molekularer Stoffwechselvorgänge und der dazugehörigen Anatomie.

Kamerasysteme

Discovery

NM/CT 670 pro
(General Elektric)

Siemens Biograph

PET CT 64 Zeiler
(Siemens AG)

Kleinfeldkamera

(MiE)

Besonderheiten der Kamerasysteme

Bei der Lagerung sollten die verschiedenen Besonderheiten der Kamerasysteme berücksichtigt werden.

Das sind unter anderem entsprechende Grenzmarkierungen, die meist auf der Liege angebracht sind. Werden Kopf und Füße über diese Markierungen gelagert, können sie von der Kamera nicht untersucht werden.

Bei SPECT-CT Kameras ist darauf zu achten, dass der Patient bei anschließendem CT-Teil auch durch die Öffnung der Gantry passt und nicht, zum Beispiel mit der Armhalterung, an der Wand kollidiert.

Zudem sind bei der SPECT-CT mitunter lange Haare, EKG – Kabel (bei getriggerten Untersuchungen) oder auch Drainagen ein Problem. Diese können sich bei der Rotation der Detektoren in dem System verfangen und somit für den Patienten eine Gefahr bedeuten.

Frei bewegliche Detektoren können bei zu geringem Abstand zum Lagerungstisch eine Kollision auslösen, die dann unter Umständen nur schwer zu beheben ist. Deshalb ist es vor manueller Rotation der Detektoren am besten, diese in ihre maximale Ausgangsposition zu fahren.

Abstandssensoren erlauben zudem eine optimale Anpassung der Stellung der Detektoren zum Patienten (s. Seite 17). Jedoch können die meisten Sensoren nicht immer alle Lagerungshilfen erfassen.

Gelegentlich kommt es beim Betrieb zu Konflikten der Steuerungsrechner. Das kann mitunter zum Abbruch einer Untersuchung führen. Vorbeugend können die Kamerasysteme am Tag öfter durch eine „Homing-Prozedur“ in die Grundeinstellung versetzt werden.

Bei Patienten mit Platzangst bietet sich vor Applikation des Tracers eine Probelagerung an, damit entschieden werden kann, ob die Untersuchung vom Patienten toleriert wird.

Besonderheiten der Kamerasysteme

1.

2.

Lagerungstuch täuscht zu großen Abstand vor (Bild 1).
Fehlermeldung: Kamera erreicht ihren Bewegungsgrenzwert und unterbricht die Akquisition (Bild 2).

3.

4.

Kollision der Kamera mit der Armhalterung bei Rotation (Bild 3 & 4).

Lagerungshilfen

Um eine gute Bildqualität und somit eine adäquate Aussagekraft bei der nuklearmedizinischen Bildgebung zu erreichen, gilt es, bereits bei der Patientenlagerung gewisse Anforderungen zu erfüllen.

Grundsätzlich gilt:

- Die Lagerung des Patienten sollte so kameranah wie möglich erfolgen.
- Die Lagerung sollte möglichst bequem und reproduzierbar sein.
- Eine entsprechende Fixierung zu gewährleisten, die dem Patienten hilft, längere Untersuchungszeiten bewegungsfrei zu tolerieren.
- Alle Gegenstände, die Strahlung absorbieren oder Artefakte auf den Aufnahmen erzeugen könnten, sollten vorab entfernt werden.

Der Patient muss vor der Untersuchung auf die bevorstehende Untersuchungszeit hingewiesen werden sowie über die Notwendigkeit des Einsatzes von Lagerungshilfen oder Fixierungen aufgeklärt werden. Nur dadurch wird ein reibungsloser Ablauf der Akquisition gewährleistet.

Um die Lagerung des Patienten zu optimieren, gibt es eine Vielzahl von Lagerungshilfen (s. Seite 13).

1 Kniekissen

2 Kopfschale

3 Armhalterung

4 Kopf-/Lagerungskissen

5 Keile - Kopffixierung

6 Klettbänder

7 Armschalen

8 Teddy – für Kinder!

9 Ovale Kopfschale

10 Keile

11 Tücher

12 Halterung; Hirn SPECT

13 Kinn-/ Stirnbänder



Bildartefakte

Bildartefakte werden z.B. durch Metallgegenstände erzeugt:
Alle Metallgegenstände wie Uhren, Geld, Schmuck, Gürtel, Jeans mit Nieten, Bügel-BH sowie Brustprothesen sind vor Untersuchungsbeginn abzulegen.

Entfernt werden sollten auch Zahnprothesen, Hörgeräte, Haarklammern und Piercings.

Bei der PET-MRT ist die Frage nach einem Herzschrittmacher (MRT Tauglichkeit) obligat.
Bei Patienten aus Kriegsgebieten sollte sich nach im Körper befindlichen Splittern erkundigt werden.

Bei Untersuchungen mit anschließendem CT können schon kleine Metallgegenstände, die im Szintigramm nicht unbedingt zu einem Artefakt führen, störend wirken.



Bildartefakte

1.

2.

Patientin mit Ablatio Mammae links und nicht abgelegter Brustprothese. Deutlich ist die Abschwächung durch die Prothese zu sehen (Bild 1). Die zweite Aufnahme erfolgte ohne Prothese und zeigt eine normale Aktivitätsbelegung im mittleren Rippenthorax (Bild 2).

Statische Leberszintigraphie. Die Patientin hatte bei dieser Spätaufnahme vergessen, ihre Gürtelschnalle zu entfernen. Sie ist deutlich am unteren Bildrand zu erkennen (Bild 3 Pfeil). Bei Skelettszintigraphien führt ein solches Artefakt zur eingeschränkten Beurteilbarkeit des Szintigramms.
Die Aufnahme müsste wiederholt werden.

3.

Abstand Kollimator / Patient

Der Abstand Kollimator / Patient sollte so klein wie möglich sein, am besten wäre ein direkter Kontakt. Da dieses aber oft vom Patienten nicht toleriert wird, muss man versuchen, den kleinstmöglichen Abstand einzustellen. Kameras, die während der Akquisition den Abstand mittels Infrarotabtastung automatisiert minimieren, sind ein wesentlicher Vorteil für eine verbesserte Bildqualität.

1. Kontaktaufnahme

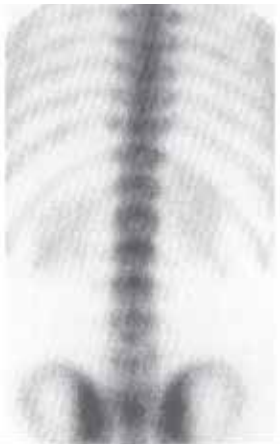

2. Abstand 13 cm

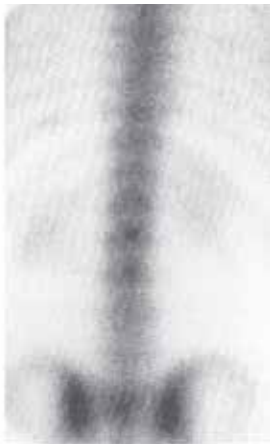

3. Abstand 25 cm

Abstand Kollimator / Patient

Bildbeispiel:
Zwei gegenüberliegende Infrarot-Messleisten, die kontinuierlich Messungen vornehmen und dafür sorgen, dass die Kamera den Abstand angleicht.

Skelettszintigraphie / Ganzkörper

Indikation:
Maligne, Benigne Fragestellung.

Kameraposition:
Ventral / dorsal.

Lagerung:
Rückenlage (Bild 1).
Medianebene gerade ausgerichtet.
Arme so nah wie möglich am Körper anliegend.
Hände in Pronation.
Unterstützung durch Armhalterung, alternativ kann auch ein größeres Fixationsband verwendet werden, welches die Arme am Körper hält.
Füße sind nach innen rotiert, Zehenspitzen berühren sich, Fixation hier mittels Band, Stauschlauch (Bild 2).
Aus hygienischen Gründen Abdeckung der Füße mit einem Papiertuch.
(Innenrotation der Füße nur bei einer komplett bis zu den Füßen durchgeführten Ganzkörperaufnahme)
Lordoseausgleich: Knierolle.

Kriterien:
Sternum und BWS überlagern sich.
Extremitäten gut beurteilbar.
Tibia und Fibula sind überlagerungsfrei dargestellt.
Blase ist entleert und überlagert die Beckenstrukturen nicht.

Mögliche Fehler:
Bei adipösen Patienten werden die Arme nicht abgebildet. Ungenügende Rotation der Unterschenkel.
Generelle nicht mediane Lagerung.

1.

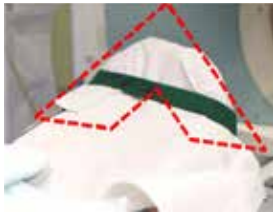
2.

Problembehebungen:
Extraaufnahme der Unterarme s. Seite 32, Wiederholung der unteren Extremitätenaufnahme mit ausreichender Rotation als statische Zusatzaufnahme.
Bei ungenügender Beckenbeurteilbarkeit: Sitzaufnahme s. Seite 28 oder Katheterisierung des Patienten

Skelettszintigraphie / Ganzkörper

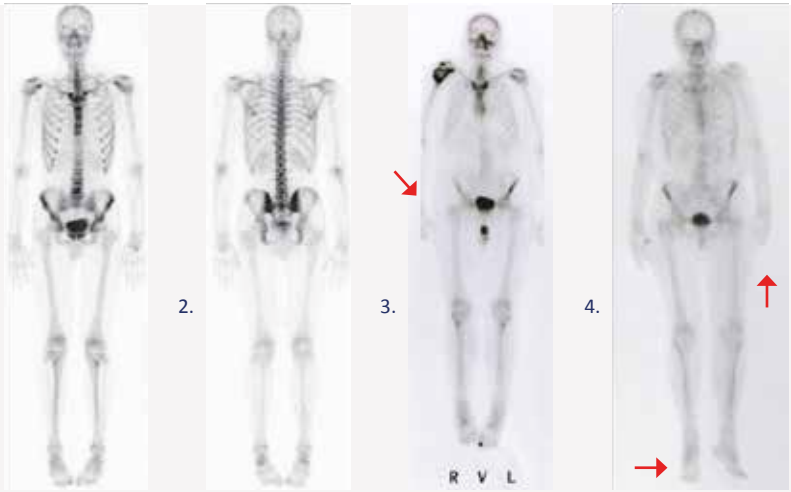

Normalbefund (Bild 1 & 2).
Arme außerhalb des Detektors. Eingeschränkte Befundbarkeit (Bild 3 Pfeil).
Hände nicht in Pronation und Füße nicht innenrotiert (Bild 4 Pfeile).

Technik:
Ganzkörperszintigraphie spät.

Beschriftung:
R V L und L D R.

Bei Befunden:
SPECT-CT und Zusatzaufnahmen.

Skelett: Schädel seitlich

1.

2.

Indikation:
Meistens bei maligner Fragestellung.

Kameraposition:
Von ventral, achsenparallel zur Medianebene des Schädels (Bild 1 Pfeile).
Bei Bedarf Kamera drehen.

Lagerung:
Rückenlage und die aufzunehmende Seite ist kameranah.
Der Kopf wird in der Medianebene parallel zur Kamera gelagert und das Kinn etwas angehoben. Die Schultern sollten im unteren Gesichtsfeld mit abgebildet sein.

Kriterien:
Seitliche Schädelprojektion mit Darstellung der HWS und der oberen Schulteranteile. Kinn und Schultern sind frei projiziert (Bild 2).

Mögliche Fehler:
Zu große Abstände bei streng lateraler Position der Kamera.

Skelett: Schädel seitlich

1.

Schädel lateral, Normalbefund (Bild 1).

Technik:
Statische Aufnahme.

Beschriftung:
L Lateral.

Alternativ:
SPECT-CT. Nachteil: Größerer Zeitaufwand und höhere Strahlenexposition der Augenlinse.

2.

Abstand Detektor – Objekt zu groß, Auflösung der Aufnahme stark reduziert (Bild 2).

Technik:
Statische Aufnahme.

Beschriftung:
L Lateral.

Skelett: Vertexaufnahme

Indikation:
Darstellung des Vertex bei unklarer Anreicherung in den Übersichtsaufnahmen (seltene Aufnahme bei Zuordnungsproblemen).

Kameraposition:
90° Kippen der Kamera.

Lagerung:
Rückenlage. Schädel liegt mit dem Scheitel (Vertex) direkt an der Kamera an.
Die Schultern des Patienten werden mit einer Bleischürze abgedeckt, um die Strahlenbelastung des Stammskeletts zu reduzieren.

Kriterium:
Freie Beurteilung des Vertex.

Mögliche Fehler:
Sitzt der Patient unter der Kamera (Detektor 1 mit entkoppeltem Tisch), kann die Aufnahme verwackelt werden.

Skelett: Vertexaufnahme

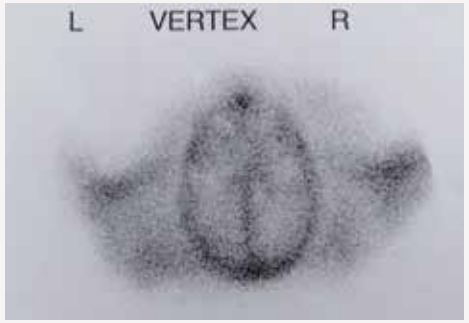

Normalbefund.

Technik:
Statische Aufnahme.

Beschriftung:
L Vertex R.

Alternativ:
SPECT-CT. Nachteile: größerer Zeitaufwand und höhere Strahlenexposition der Augenlinse.

Skelett: Knie seitlich

1.

2.

Indikation:
Als zweite Ebene im Vergleich, meistens bei der Mehrphasenszintigraphie.

Kameraposition:
Kamera ventral / dorsal.

Lagerung:
Seitenlage.
Beine nicht übereinanderschlagen, sondern nebeneinander lagern (Bild 1).
Damit werden spätere Zuordnungsschwierigkeiten vermieden.
Um das laterale Knie kameranah zu lagern, Unterpolsterung mit einem Kissen. Dabei soll das kameranahe Bein (Oberschenkel) möglichst parallel zum Detektor sein (Bild 2).
Den Detektor so nah wie möglich am Körper positionieren. Bei Aufnahmen an verschiedenen Geräten empfiehlt es sich, den Patienten immer auf der gleichen Seite zu lagern.

Kriterien:
Freie Beurteilung von Patella und Kniegelenk,
sowie Anteile von Unter – und Oberschenkel (indikationsbedingt mit abgebildet).

Mögliche Fehler:
Verkippen des Knies. Überschlagen der Füße.

Skelett: Knie seitlich

Anreicherung obere Tibia.

Technik:
Statische Aufnahme.

Beschriftung:
RM, LL
(rechts medial, links lateral).

Besonderheiten:
In einigen Kliniken wird auch eine Seitenmarkierung (^{57}Co-Stift) des rechten Knies mittels eines Markers vorgenommen (Pfeil).

Skelett: Angehobene Arme „Flügelaufnahme“

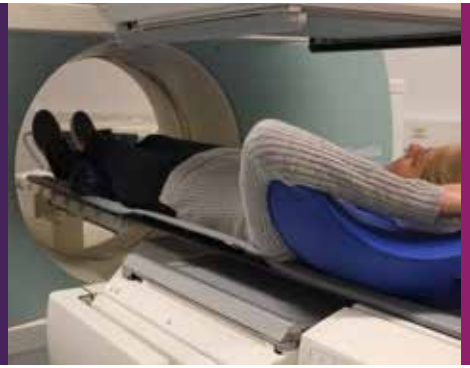
1.

2.

Indikation:
Überlagerung von Scapula und oberen Rippen, DD Rippenläsionen.

Kameraposition:
Von dorsal.

Lagerung:
Liegend oder sitzend (Bild 1 & 2).
Die Arme über / hinter dem Kopf verschränkt,
sodass die Schulterblätter aus den Rippen herausgedreht werden.

Kriterium:
Freiprojektion entsprechender Rippenanteile im Vergleich zur Voraufnahme.

Mögliche Fehler:
Im Sitzen kann es zu Bewegungsartefakten kommen. Bei älteren Patienten wird die Lagerung im Sitzen als unangenehm empfunden.

Skelett: Angehobene Arme „Flügelaufnahme“

1.

2.

Scapula überlagert dorsale Rippen
(Bild 1 Pfeil).

Scapula ist seitlich herausgedreht,
eventuelle Überlagerungen der dorsalen Rippen
sind so besser beurteilbar (Bild 2 Pfeil).

Technik:
Statische Aufnahme.

Beschriftung:
L D R, mit angehobenen Armen.

Skelett: Sitzaufnahme

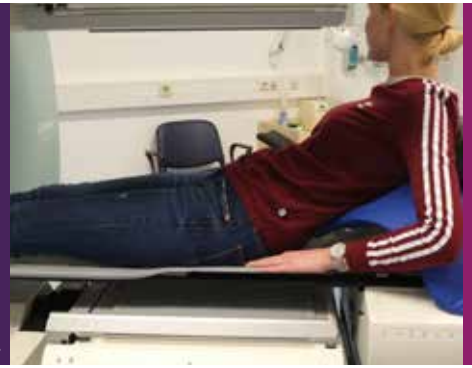
1.

2.

Indikation:
Beurteilung der Schambeinäste.

Kameraposition:
Von dorsal.

Lagerung:
Patient sitzt auf der Liege mittig über der Kamera (Bild 1).
Beide Hände stützen sich nach hinten auf (Bild 2).
Blase, falls möglich, vor der Aufnahme erneut entleeren.

Kriterium:
Freiprojektion von Symphyse / Blase.

Mögliche Fehler:
Bei einem Doppelkopfsystem ist eine Aufnahme streng im Sitzen oft schwer durchführbar.
Der Detektor 1 kann (falls Option möglich) noch etwas zur Gantry gekippt werden, damit der Patient besser sitzen kann.

Skelett: Sitzaufnahme

1. 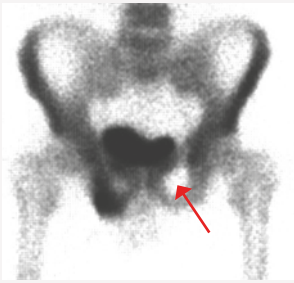

2.

Im Szintigramm wird das Schambein von der Blase überdeckt (Bild 1).

Freiprojektion der Schambeine (Bild 2).

Technik:
Statische Aufnahme.

Beschriftung:
L D R, im Sitzen.

Skelett: Füße plantar

Indikation:
Befund im Ganzkörperszintigramm oder primäre Symptomatik an den Füßen.

Kameraposition:
Von unten/dorsal, leichtes Kippen (wenn möglich) zum Patienten erleichtert das Auflegen der Füße.

Lagerung:
Patient sitzt auf der Liege. Die Füße werden mittig auf der Kamera positioniert, Hände stützen sich nach hinten auf.

Kriterium:
Überlagerungsfreie Darstellung.

Skelett: Füße plantar

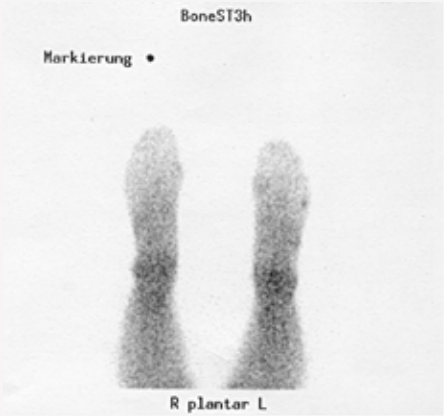

Normalbefund.

Technik:
Statische Aufnahme, (Markierungen s. Seite 25).

Beschriftung:
R plantar L.

Skelett: Hände und Unterarme

Indikation:
Befund im Ganzkörperszintigramm oder
bei ungenügender Abbildung im vorherigen
Ganzkörperszintigramm (s. Seite 19)

Kameraposition:
Von unten/dorsal.
Abdecken der Kameraoberfläche mit einem Tuch
(Kontaminationsschutz, Hygiene).

Lagerung:
Patient sitzt vor der Kamera. Die Hände werden am oberen Rand des Detektorkopfes positioniert und die Finger leicht gespreizt.
Der obere Detektor wird maximal hochgefahren (bessere Sitzmöglichkeit für den Patienten).

Kriterium:
Überlagerungsfreie Darstellung der Hände mit Anteilen des Unterarmes.

Skelett: Hände und Unterarme

Anreicherung linkes
Handgelenk.

Technik:
Statische Aufnahme.

Beschriftung:
R palmar L.

Schilddrüsenszintigraphie


1.

2.

Indikation:
Darstellung des Schilddrüsenstoffwechsels mit ^{99m}Tc, ^{123}I oder ^{131}I, Verteilungsszintigramm.

Kameraposition:
Kleinfeldkamera um 90° schwenken.

Lagerung:
Patient sitzt vor der Kamera. (Bild 1)
Der Hals wird mittig positioniert, das Kinn in die Aussparung des Kollimators gelegt (Bild 2).
Mit den Händen hält sich der Patient an der Halterung seitlich der Kamera fest.
Bei älteren Menschen Stabilisierung im Rücken mittels Kissen (bei der Schilddrüsenaufnahme im Liegen kann eine Kopfhalterung eine Stabilisierung bewirken).

Kriterien:
Schilddrüse in der Mitte der Kamera. Das Jugulum wird nach dem Szintigramm mit einem Marker gekennzeichnet und muss im Aufnahmefeld liegen. Eventuelle Markierung von Clavicula beiderseits oder Narben.

Mögliche Fehler:
Hals nicht kameramittig, Patient sitzt schief vor dem Gerät.
Schilddrüse wird nicht komplett abgebildet.

Schilddrüsenszintigraphie

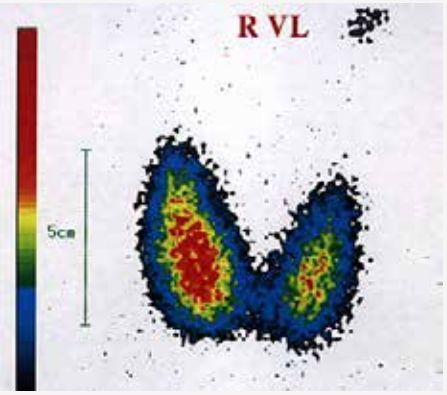

Rechtsbetonte Struma.

Technik:
Statische Aufnahme.

Beschriftung:
R V L.

Besonderheiten:
Farbdarstellungen werden zur Bildinterpretation bevorzugt.

Lungenszintigraphie

1.

2.

Indikation:
Beurteilung der Perfusion und Ventilation (z.B. rezidivierende Lungenembolien, vor/nach Transplantation).

Kameraposition:
0° und 180° Position (SPECT-CT).

Lagerung:
Patient in Rückenlage, Knierolle.
Arme werden über den Kopf gelegt. Armhalterung. Bei Patienten, die Atemprobleme haben, ggf. den Kopf durch Kissen hochlagern. Im oberen Lagerungsbeispiel kann die Positionierung des Patienten mit Hilfe des Tischlineals automatisiert erfolgen (Bild 1 & 2).

Kriterien:
Darstellung beider Lungenflügel, bei schrägen Aufnahmen: Größte Ausdehnung des Lungenflügels an der anliegenden Seite der Kamera.

Mögliche Fehler:
Teile der Lunge nicht im Gesichtsfeld des Detektors. Üblicherweise wird die Ventilation vor der Perfusionsaufnahme durchgeführt. Atmet der Patient zu viel ^{99m}Tc-haltiges Gas ein, ist eine Überstrahlung mit der Aktivität der Perfusionsaufnahme nicht mehr gewährleistet.

Lungenszintigraphie

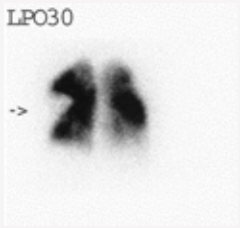

1. 2.

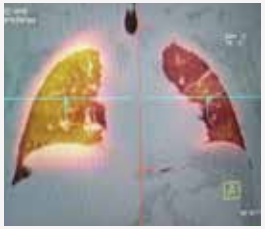
3.

Perfusion, schräge Projektion mit deutlich erkennbarem Segmentausfall (Bild 1 Pfeil).
Ventilation; kein Befund primäre Perfusionsstörung = typisch für Lungenembolie (Bild 2 s. Pfeil).
SPECT-CT der Lunge (Fusionsbild, Bild 3).

Technik:
Statische Aufnahmen (Bild 1 & Bild 2).
SPECT-CT (Bild 3).

Beschriftung:
Ventral, dorsal, Schrägprojektionen werden mit
Oblique bezeichnet (Bildbeispiel 1 & 2: Links Posterior Oblique).

Besonderheiten:
Aus den SPECT - Daten werden häufig Einzelprojektionen rekonstruiert. Für quantitative Indikationen werden oft planare Szintigramme von ventral und dorsal angefertigt.

Seitengetrennte Nierenfunktionsszintigraphie

Indikation:
Abflussstörungen, Lebendspende, vor und nach Transplantation.

Kameraposition:
Dorsale Akquisition.

Lagerung:
Liegend, Lordoseausgleich mit Knierolle.
Die Arme mit den Verweilkanülen müssen außerhalb des Gesichtsfeldes der Kamera gelagert werden. Im oberen Bildbeispiel wird hier eine Armhalterung verwendet, dabei sollte darauf geachtet werden, dass Tisch und Armhalterung auf einer Höhe liegen. Die Kameramitte sollte sich zwischen Beckenkamm und unterem Rippenbogen (3. – 4. LWK) befinden. Lageüberprüfung mit geringer Aktivitätsspritze möglich.
Frage nach Beckenniere obligat. Bei Beckenniere / Wanderniere und Abflussstörungen kann auch eine zweite Untersuchung im Sitzen indiziert sein.
Alle Lagerungen für dynamische Untersuchungen sind Blindeinstellungen und können während der Untersuchung nicht repositioniert werden.

Kriterien:
Darstellung beider Nieren im oberen Drittel des Gesichtsfeldes. Darstellung beider Harnleiter. Die Blase sollte angeschnitten am unteren Bildrand der Kamera sein.

Mögliche Fehler:
Zu später Start der Untersuchung (dieser erfolgt mit Injektion), Nieren oben abgeschnitten oder zu tief eingestellt.

Seitengetrennte Nierenfunktionsszintigraphie

1. 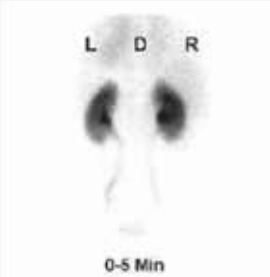

2. 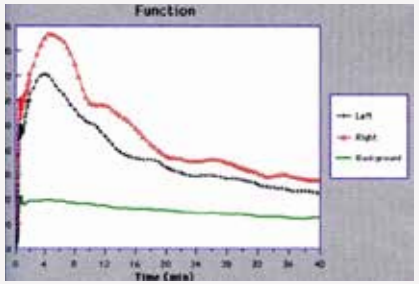

Summationsbild von Minute 0 bis Minute 5 (Bild 1).
Funktion und Abfluss sind zu sehen.
Zeit-Aktivitäts-Kurve; normale Nierenfunktion beiderseits (Bild 2).

Technik:
Dynamische Aufnahme.

Beschriftung:
L D R.

Besonderheiten:
Darstellungen der Nierenfunktion in der Perfusionsphase sowie des ganzen Untersuchungsverlaufes mit Hilfe von Zeitaktivitätskurven.

Magenszintigraphie

Indikation:
Füllung des Magens und Darstellung der Magenfunktion / -entleerung.

Kameraposition:
90° Position.

Lagerung:
Sollte möglichst im Stehen, kann aber auch im Sitzen durchgeführt werden.
Die Positionierung des Patienten sollte abhängig von seinem Allgemeinzustand sowie der Dauer der Untersuchung sein. Oben im linken Bildbeispiel ist eine Markierung am Boden angebracht, um eine Repositionierung des Patienten zu erleichtern (Bild 1 Pfeil).

Kriterien:
Darstellung des distalen Ösophagus, des Magens und des proximalen Dünndarms.

Mögliche Fehler:
Falsche Positionierung bei Spätaufnahmen.

Magenszintigraphie

Darstellung des Magens und auch des Duodenums zu verschieden Zeitpunkten. Die Aufnahme wurde von ventral durchgeführt (Bild 1).

Zusätzlich ist eine ROI um den Magen gelegt worden, um eine quantitative Aussage zu erhalten (Bild 1a & 1b).

1a & 1b.

Darstellung des Magens und des distalen Ösophagus, Nebenbefund: Hernie (Bild 2).

Technik:
Dynamische und statische Aufnahmen möglich.

Beschriftung:
R V L; Besonderheiten: Farbdarstellungen werden zur Bildinterpretation bevorzugt.

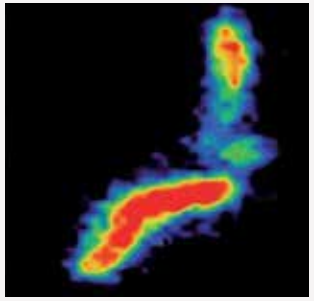

2.

Ösophagusszintigraphie

1.

2.

Indikation:
Störungen des Schlucktaktes, Ösophaguspassage.

Kameraposition:
Ventral: In 0° Position; vor Start der Untersuchung sollte die Lagerung des Patienten überprüft werden (z. B. mit einem Marker, oder einer schwachen Aktivitätsspritze).
Die oben gezeigte Lagerung wird häufig gewählt, da die Nahrung dem Patienten in dieser Position relativ einfach verabreicht werden kann (Bild 1 & 2).

Lagerung:
Rückenlage, Knierolle, Armhalterungen, mediane Ausrichtung von Kopf und Brustkorb.
Das Gesichtsfeld der Kamera schließt oben mit dem äußeren Gehörgang ab, das Sternum sollte in der Mitte des Gesichtsfeldes positioniert sein.

Kriterien:
Darstellung des gesamten Ösophagus, des Magens und des proximalen Dünndarms.

Mögliche Fehler:
Falsche Positionierung und Kontaminationen beim Verabreichen der Aktivität oral.

Ösophagusszintigraphie

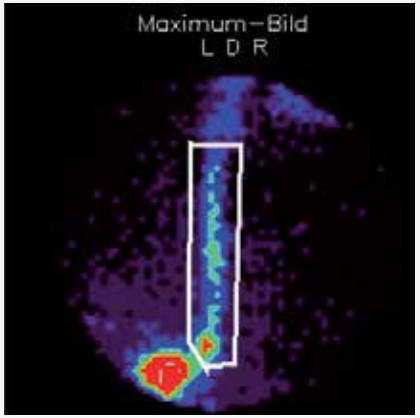

Aktivität im Verlauf des Ösophagus sowie im Magenfundus.

Technik:
Dynamische Aufnahme.

Beschriftung:
R V L oder L D R.

Besonderheiten:
Visuelle Darstellung und quantitative Auswertung sind üblich. In dem oben gezeigten Beispiel liegt eine ROI über dem gesamten Ösophagus bis hin zum Magenfundus.

Lymphszintigraphie (Extremitäten – Abfluss)

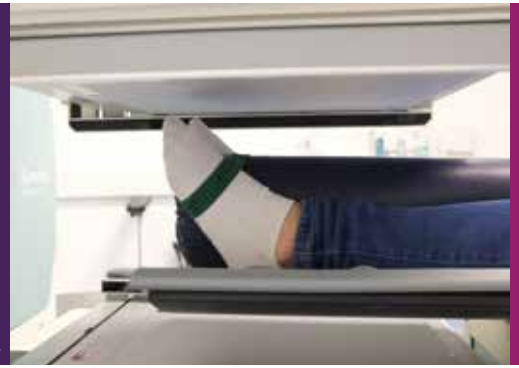

1.

2.

Indikation:
Beurteilung des Lymphabflusses der erkrankten und der kontralateralen Seite (bei Abflussstörungen, vor und nach Lymphtransplantation).

Kameraposition:
In der Regel von Ventral.

Lagerung:
Patient in Rückenlage, Arme neben dem Körper. Keil zwischen den Füßen.
Fixierung mittels Klettband oder Pflaster (Bild 1).
In einigen Kliniken wird die Injektionsstelle mit Blei abgedeckt (Bild 2), um eine Überstrahlung des Lymphabflusses durch die Injektionsstelle zu vermeiden.
Bei einer alternativen Einstellung liegt die Injektionsstelle außerhalb oder nur knapp innerhalb des Gesichtsfeldes des Detektors.
Markierung anatomischer Punkte (schwache Aktivität in einer Spritze).

Kriterien:
Darstellung der Lymphbahnen.
Deutliche Kennzeichnung der Markierungspunkte (s. Seite 45).

Mögliche Fehler:
Bei Markierungen muss streng darauf geachtet werden, den Markierungsstift (oder Restaktivität der Spritze) an der Hautgrenze des Patienten zu halten. Ansonsten kann es fälschlicherweise dazu kommen, dass die Markierung für einen Lymphknoten gehalten wird.

Lymphszintigraphie (Extremitäten – Abfluss)

Darstellung beider Beine (Bild 1).

Ganzkörperszintigramm (RVL), normaler Lymphabfluss.

Lymphabfluss des rechten Armes. Abflussbehinderung im Unterarm (Bild 2).
Die Einstichstelle wurde hier mit einer runden Bleiplatte abgedeckt. Mehre Markierungspunkte (Bild 1) werden mit Sprunggelenk (1), Knie (2), Beckenkamm (3), bezeichnet.

Technik:
Dynamische Aufnahmen möglich, dazu statische Aufnahmen zu verschieden Zeitpunkten im Vergleich.

1.



2.

Lymphszintigraphie SLN (Sentinel Lymph Node)

1.

2.

Indikation:
Darstellung des Wächterlymphknotens (z.B. Mamma Ca, maligne Melanome)

Kameraposition:
Dynamische Szintigraphien und früh statisch: Von ventral hier
malignes Melanom am linken Oberarm (Bild 1).
Spätaufnahmen oft auch in Schrägpositionen: R A O, hier beim Mamma Karzinom (Bild 2).

Lagerung:
Patient in Rückenlage. Bei Darstellung des SLN – Mamma werden die Arme nach oben auf eine Lagerungshilfe gelagert. Ansonsten Lagerung nach Indikation, in einigen Kliniken wird die Einstichstelle mit Blei abgedeckt (s. mögliche Fehler).
Durch Bildaussteuerung kann der SLN meist gut bildlich dargestellt werden.
Als Orientierungshilfe kann die Patientenkontur mittels der Restaktivität in der Injektionsspritze dienen. Oder man platziert dorsal vom Patienten eine Flächenquelle (Kontur durch Transmission).

Kriterium:
Freie Darstellung des SLN und der Injektionsstelle.

Mögliche Fehler:
Überdeckungen durch Bleiplatten. Eine Kontamination bei der Injektion kann leicht zu Fehlinterpretationen führen.

Lymphszintigraphie SLN (Sentinel Lymph Node)

1.

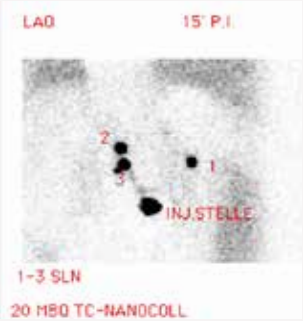

2.

Statische Aufnahme (R V L), Darstellung der vier Einstichstellen subdermal um die Mamille (Bild 1). SLN oberhalb der Axilla. Konturfindung durch die Restaktivität in der Injektionsspritze (Pfeil).

Statische Aufnahme (L A O), Darstellung von drei SLN oberhalb der Injektionsstelle (Bild 2). Konturfindung durch eine Flächenquelle (^{57}Co Cobalt).

Technik:
Dynamische Aufnahmen, statische Aufnahmen, ggf. SPECT-CT. SPECT-CT, exakte Lokalisation des SLN durch Übersteuern des Bildes (Bild 3).

3.

SPECT-CT Skelett

1.

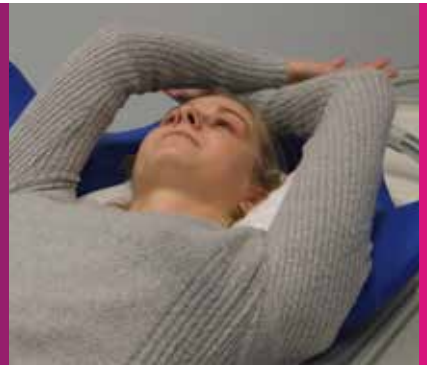
2.

Indikation:
Überlagerungsfreie Darstellung von Strukturen, z.B. in der Wirbelsäule, Becken.

Kameraposition:
Kamerakopf 1 in 0° Position (Bild 1).

Lagerung:
Patient in Rückenlage. Knierolle als Lordoseausgleich. Arme über dem Kopf positionieren (Bild 2). Der Patient wird in das Rotationszentrum gefahren. Abstandsminimierung heute meist durch Infrarotsensoren an den Detektorköpfen.
Bei Ganzkörper-SPECT Einstellung: Obere Gesichtsfeldgrenze Höhe Kinn, um einen Anteil der HWS mitabzubilden. (Achtung: Bei Verwendung von Armhalterung besteht Kollisionsgefahr, s. Seite 11).

Kriterium:
Darstellung der Skelettanteile überlagerungsfrei im Schnittbild.

Mögliche Fehler:
Patient nicht im Rotationszentrum gelagert!
Auch kleinste Metallteile, die im Szintigramm keine Artefakte mehr erzeugen, sind im CT störend. Das können kleine BH – Clips sein, Mikrohörgerät.

SPECT-CT Skelett

1.

2.

Unklarer Befund in der BWS im Ganzkörperszintigramm (Bild1), deutliche Darstellung einer Mehrspeicherung im SPECT-CT, sagittale Schnittführung (Bild 2).

Technik:
SPECT-CT.

Beschriftung:
Darstellung erfolgt üblicherweise in drei Schnittebenen.

SPECT-CT Myokardszintigraphie

Indikation:
Schichtaufnahmen des Herzmuskels.

Kameraposition:
Beide Kameraköpfe im 90° Winkel (Bild 3).
Rotation: 180°, Gated-SPECT (EKG – gesteuert, Bild 1 & 2) ist eine Standardtechnik. Anschließendes CT zur Schwächungskorrektur.

Lagerung:
Patient in Rückenlage. Die Arme werden über dem Kopf gelagert (Bild 3). Bei vielen Herstellern erleichtert eine Armhalterung die Positionierung. Knierolle für den Lordoseausgleich. Einstellung des Herzens sollte so erfolgen, dass der Herzmuskel im oberen Bereich des Detektors liegt. Hier infrarot-gesteuerte Abstandsreduzierung während der Akquisition.

Kriterien:
Der Herzmuskel sollte möglichst ohne Störaktivität dargestellt werden. Falls Darmaktivität oder eine zu stark kontrastierte Leber Bereiche des Herzens überlagern, ist es sinnvoll, den Patienten noch einmal aufstehen zu lassen / sich bewegen zu lassen.

SPECT-CT Myokardszintigraphie

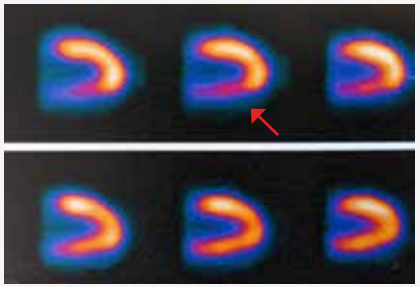

Stress

Rest

Vertikale Schnittführung, Obere Bildreihe Stress (Belastung).
Untere Bildreihe Rest (Ruhe).
Minderperfusion in der Hinterwand im Stressbild.
Im Rest-Bild unauffällig (Ischämie).

Technik:
SPECT/SPECT-CT.

Beschriftung:
V L A Schnitt (Vertikale Längs-Achse).

Besonderheiten:
Farbdarstellungen werden zur Bildinterpretation bevorzugt.

SPECT Hirnperfusionsszintigraphie

1.

2.

Indikation:
Darstellungen der Hirnperfusion und des dopaminergen Systems.
(z.B. Hirntoddiagnostik, M.Parkinson).

Kameraposition:
Kamerakopf 1 auf 0° bei Einstellungsbeginn (Bild 1). Kameraköpfe auf minimal möglichen Abstand einstellen. Kopfschale und Armhalterungen sowie Knierolle und Fixationsbänder bereitstellen.

Lagerung:
Lange Untersuchungszeit, deshalb Knierolle obligat. Vertex schließt mit der Kopfschale ab. Kopf ist median - und die Augen – Ohr - Linie ist senkrecht zum Untersuchungsfeld ausgerichtet. Kopf vom Abstand her mittig zwischen beiden Detektorköpfen positionieren (Rotationszentrum! Bild 1) Abstand Stirn/Kollimator minimieren und nach Einstellung eine Proberotation fahren (Schultern dürfen nicht mit Kamera kollidieren. Bild 2).

Fixation:
Klettbänder, es können auch kleine Keile zwischen den Schläfen und der Kopfhalterung angebracht werden (Bild 2).

Kriterium:
In der 90° Stellung des Detektors sollte das Kleinhirn mit abgebildet sein.

Mögliche Fehler:
Schräge Lagerung des Kopfes (kann bei der Auswertung mitunter durch eine Reangulation behoben werden). Zu großer Abstand vom Detektor zum Schädel.

SPECT Hirnperfusionsszintigraphie

1. 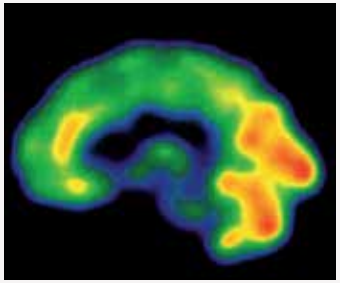

2. 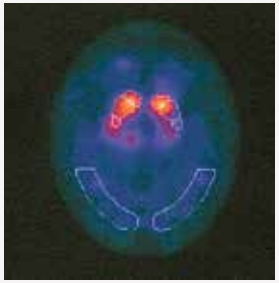

Hirnperfusion im sagittalen Schnittbild (Perfusionsausfall, Bild 1). Quantitative Darstellung einer Rezeptorszintigraphie (Basalganglien beim M.Parkinson, Bild 2).

Technik:
SPECT.

Beschriftung:
Darstellung erfolgt üblicherweise in drei Schnittebenen. Transaxial, Sagittal, Horizontal.

Besonderheiten:
Farbdarstellungen werden zur Bildinterpretation bevorzugt.

PET-CT Ganzkörper

1.

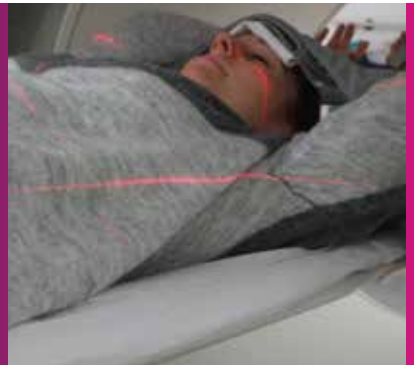
2.

Indikation:
Darstellung des Glukosestoffwechsels (^{18}F–FDG), Somastostatin Rezeptoruntersuchung (^{68}Ga–DOTATATE), Prostata-Spezifisches-Membran-Antigen (^{18}F–PSMA).

Lagerung:
Patient in Rückenlage. Medianebene gerade ausgerichtet. Die Arme werden über dem Kopf, bei Einschränkungen neben dem Körper gelagert. Fixation mittels Klettband (Bild 1).
Horizontallaser körpermittig, Vertikallaser median. (Bild 2).
Wird ohne Hirnbeteiligung geplant, Scanbegrenzung unterer Orbitarand. Bei Scans von Schädel bis Fuß kann eine Verlängerung des Tisches am Gerät angebracht werden.

Topogramm:
Einstellung ab Schädelkalotte oder ab unterem Orbitarand.

Akquisition:
CT in Exspiration, PET in normaler Atemlage, um Artefakte bei der Schwächungskorrektur zu vermeiden (Pilzartefakte). Wird mit CBM (Continuous Bed Motion) – Protokollen gefahren, ist die Scangeschwindigkeit indikationsbedingt zu wählen.

Kriterium:
Lagerung in Medianebene.

Mögliche Fehler:
Liege zu hoch/niedrig. Der Patient liegt nicht exakt im Akquisitionszentrum des Scanners.
Urinkontaminationen bei Patienten mit einem Prostatakarzinom
(Verwendung von Unterlagen, Hose außerhalb des Scanbereiches).

PET-CT Ganzkörper

1. 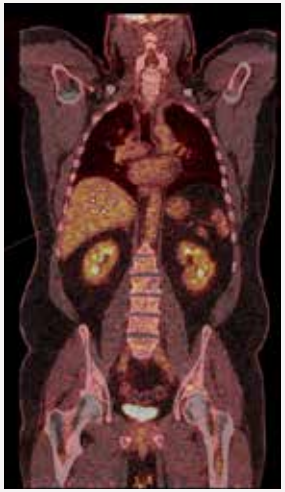

2. 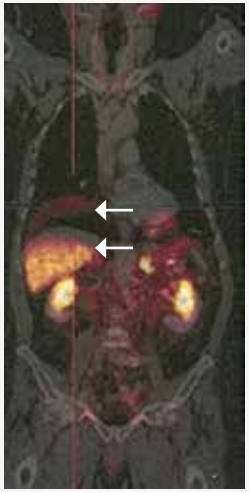

Ein Fusionsbild mit üblicher Zuckerstoffwechselverteilung (Bild 1).
Das Fusionsbild zeigt deutlich einen Artefakt (Pilzartefakt, Bild 2).
Ursache hierfür: Das CT erfolgte in Inspiration und das PET in normaler Atemlage. Dieses Artefakt kann auch entstehen, wenn die Patienten während der länger dauernden PET-Untersuchung tief einatmen.

Technik: PET-CT.

Beschriftung: Darstellung erfolgt üblicherweise in drei Schnittebenen.

PET-CT Hirnszintigraphie

1.

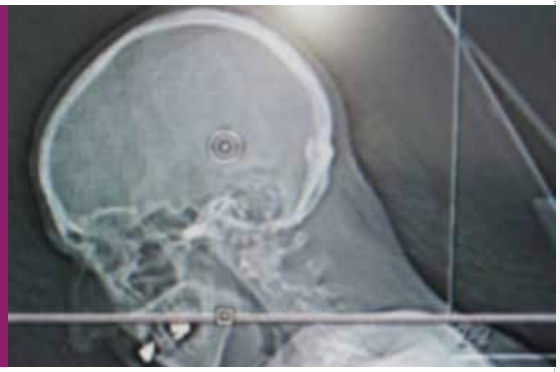
2.

Indikation:
Darstellung des Glukosestoffwechsels (^{18}F – FDG).
Aminosäurestoffwechseluntersuchungen (^{18}F – FET).

Lagerung:
Patient in Rückenlage. Medianebene gerade ausgerichtet. Die Arme werden neben dem Körper gelagert. Fixation z.B. mittels Klettband oder Armschale (Bild 1).
Kinn leicht zur Brust ziehen lassen. Einstellung mit Hilfe des Lasers. Der Horizontallaser sollte auf Höhe des äußeren Gehörganges/Kiefergelenkes liegen. Die Einstellung vornehmen, bevor die Kopffixierung erfolgt. Diese kann an der Stirn mittels Klettband und seitlich mit Hilfe von Lagerungskeilen oder Schaumstoffkissen erfolgen.

Topogramm:
Kann gefahren werden, um die Lagerung zu überprüfen (Bild 2).

Akquisition:
1-Bett-Position (für die o.g. Fragestellungen in der Regel ohne CT, nur PET-Akquisition).

Kriterien:
Mediane Lagerung, kein seitliches Verkippen des Kopfes.

Mögliche Fehler:
Schieflagen können unter Umständen durch eine Reangulation behoben werden.

PET-CT Hirnszintigraphie


1.

2.

Teilaufnahme einer Bewegungskontrolle (Bild 1).
Diese ist nach Aufnahmeende zwingend nötig, um die Bildqualität zu beurteilen.
Axiale Schnittführung mit Darstellung (Bild 2) der Basalganglien (oberer Pfeil: N. Caudatus, unterer Pfeil: Putamen).

Technik:
PET

Beschriftung:
Darstellung erfolgt üblicherweise in drei Schnittebenen.

Pädiatrische Lagerungen

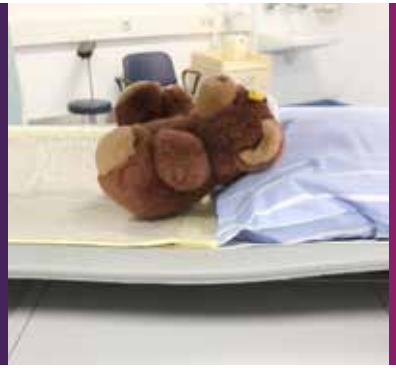
1.

2.

Indikation:
Skelettstoffwechsel, Abflussstörungen, Reflux bei der Niere.

Allgemeines:
Die Atmosphäre sollte so gestaltet sein, dass den Kindern die Angst genommen wird. Bei Kleinkindern helfen Geschichten oder Hörspiele sowie entsprechende Spielsachen, um die Kinder abzulenken (z.B. Kuscheltier am Kopfende). Dem Personal wird besonderes Einfühlungsvermögen und Geduld abverlangt, um auf die Bedürfnisse der kleinen Patienten einzugehen.

Lagerung:
Untersuchungen bei Säuglingen können nach dem Stillen eingeplant werden, wenn eine Schlafperiode zu erwarten ist. Der Raum sollte abgedimmt werden.
Eine gute Fixierung ist wichtig, ebenso die Kooperation der Eltern während der Untersuchung. Eltern können gebeten werden, ihr Kind während der Untersuchung zu unterstützen; z.B. bei Säuglingen, indem sie ihre Hand auf den Bauch des Kindes legen oder aber bei Kleinkindern, indem sie sich so nah wie möglich zu ihrem Kind setzen und mit ihm sprechen oder Körperkontakt halten. Vorsicht bei kleinen Kindern mit kontaminierten Windeln und Unterlagen.

Kriterien:
Mediane Lagerung, bei Ganzkörperaufnahmen (Bild 1 & 2). Die Untersuchungsregion sollte, wie bei allen Untersuchungen, im Gesichtsfeld des Detektors liegen (bei kleinen Kindern meist unproblematisch).

Mögliche Fehler:
Bewegungsartefakte.

Pädiatrische Lagerungen

Kinderskelett Schädel / Thorax mit Wachstumsfugen.

Technik:
Statische Aufnahme.
Verwendung von LEHR Kollimator (wenn vorhanden ULEHR-Kollimator, Ultra-Hoch-Auflösend).

Beschriftung:
R V L.

Sonden in der Nuklearmedizin

1.

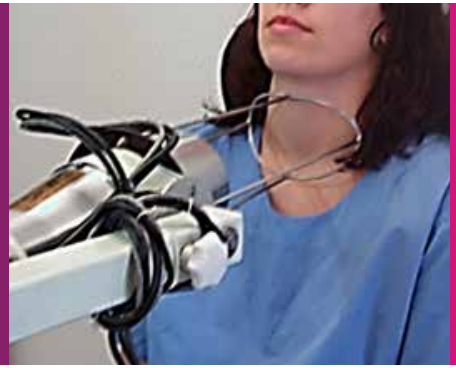
2.

Indikation:
Ganzkörperzähler (Inkorporationsmessung), RJT (Radiojod-Test), Ermittlung des Entlassungsdatums.

Allgemeines:
Die Messungen an einer Sonde sind bis auf wenige Anwendungen in der Nuklearmedizin stark begrenzt.

Lagerung:
Die Sonde über dem Zielorgan positionieren. Messungen werden im Liegen oder im Sitzen vorgenommen. Die Messgeometrie ist zu berücksichtigen, wobei der Abstand Sonde – Zielorgan geometrisch immer gleich sein sollte. Am Ganzkörpermessplatz ist der Abstand für jeden Probanden festgelegt (Bild 1).
Messung des Up-Takes einer Testkapsel vor Radiojod-Therapie (Bild 2). Hier ist durch einen Abstandshalter die Geometrie definiert. Die Kapsel wurde am Vortag im gleichen Abstand gemessen.

Kriterium:
Sonde zentriert vor dem Zielorgan.

Mögliche Fehler:
Mobile Geräte können die Messung des Ganzkörperzählers empfindlich stören. Kontaminationen auf der Hautoberfläche sind auszuschließen. Hierzu werden beim Ganzkörperzähler die Hände in eine Kupferabschirmung eingebracht (siehe Pfeil).

Beschriftungen und Lagebezeichnungen

Lagebezeichnungen und Beschriftungen orientieren sich an den in der bildgebenden Medizin üblichen anatomischen Bezeichnungen.

Anterior und posterior bezeichnet im Röntgen die Strahlengangrichtung. In der Nuklearmedizin handelt es sich um Emissionsaufnahmen, sodass auch die Begriffe ventral und dorsal Verwendung finden.

Seit vielen Jahren ist in Lehrbüchern die Benutzung beider Bezeichnungen üblich.

Englische Begriffe werden des Öfteren verwendet, z.B. für die Beschriftung der Schnittebenen des Herzens.

Auf der nachfolgenden Seite sind die gebräuchlichsten Beschriftungen und Lagebezeichnungen aufgeführt.

R V L:	Rechts Ventral Links (Vorne)
L D R:	Links Dorsal Rechts (Hinten)
R A O:	Rechts Anterior Oblique (Schrägaufnahme)
R P O:	Rechts Posterior Oblique
L A O:	Links Anterior Oblique
L P O:	Links Posterior Oblique
R / L M:	Rechts / Links Medial (Innenseite)
R / L L:	Rechts / Links Lateral (Außenseite)
Supination:	Handinnenfläche liegt auf der Kameraposition
Pronation:	Handrücken liegt auf der Kameraposition
Palmar:	Handfläche liegt auf der Kameraposition
Plantar:	Fußfläche liegt auf der Kameraposition
Vertex:	Schädeldach
Transaxial:	Axiale Schnittebene z.B. von cranial nach caudal
Sagittal:	Seitliche Schnittebene z.B. von lateral nach medial
Coronar:	Frontale Schnittebene z.B. von ventral nach dorsal
V L A	Vertikaler Langachsen-Schnitt (Herz)
H L A	Horizontaler Langachsen-Schnitt (Herz)
S A	Kurzachsen-Schnitt (Short Axis; Herz)

Notizen

Notizen

Notizen

Notizen

Curium Germany GMBH
Alt-Moabit 91d, 10559 Berlin
Tel.: 0800 / 72 42 986 oder 030 / 800 93 05 70
Fax: 0800 / 72 42 985 oder 030 / 800 93 05 71
E-Mail: Radiopharmaceuticals.Germany@curiumpharma.com
und Kundenservice@curiumpharma.com

Copyright ©2020 Curium. Alle Rechte vorbehalten 902011 | 09/2020

CURIUM™
LIFE FORWARD

www.curiumpharma.com